

PIE PLANO Y TRATAMIENTOS CONSERVADORES EN ADULTOS FÍSICAMENTE ACTIVOS. REVISIÓN SISTEMÁTICA

FLAT FOOT AND CONSERVATIVE TREATMENTS IN PHYSICALLY ACTIVE ADULTS. A SYSTEMATIC REVIEW

Recibido el 8 de agosto de 2022 / Aceptado el 26 de noviembre de 2022 / DOI: 10.24310/riccafd.2022.v11i3.15205
Correspondencia: Luis Enrique Carranza García. luis.carranzagr@uanl.edu.mx

Carranza-García, L.E.^{1A-D}; López-García, R.^{2BC}; Lagunes-Carrasco, J.O.^{3BC}; Hernández-Cortés, P.L.^{4C}; Enríquez-Reyna, M.C.^{5C}; Navarro-Orocio, R.^{6AD}

¹ Doctor en Medicina de la Educación Física y el Deporte. Docente e investigador de la Universidad Autónoma de Nuevo León. Facultad de Organización Deportiva (México). luis.carranzagr@uanl.edu.mx

² Doctor en Ciencias de la Actividad Física y Deporte. Docente e investigador de la Universidad Autónoma de Nuevo León. Facultad de Organización Deportiva (México). ricardo.lopezgr@uanl.edu.mx

³ Doctor en Ciencias de la Cultura Física. Docente e investigador de la Universidad Autónoma de Nuevo León. Facultad de Organización Deportiva (México). jose.lagunesca@uanl.edu.mx

⁴ Doctor en Ciencias de Enfermería. Docente e investigador de la Universidad Autónoma de Nuevo León. Facultad de Organización Deportiva (México). perla.hernandezcrt@uanl.edu.mx

⁵ Doctor en Ciencias de la Cultura Física. Docente e investigador de la Universidad Autónoma de Nuevo León. Facultad de Organización Deportiva (México). maria.enriquezryn@uanl.edu.mx

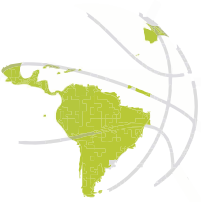⁶ Doctor en Ciencias de la Cultura Física. Docente e investigador de la Universidad Autónoma de Nuevo León. Facultad de Organización Deportiva (México). ricardo.navarorc@uanl.edu.mx

Responsabilidades

^ADiseño de la investigación. ^BRecolector de datos. ^CRedactor del trabajo. ^DIdea original y coordinador de toda la investigación

RESUMEN

El término pie plano es utilizado para describir cualquier anomalía que causa el colapso del arco longitudinal medial del pie, cuando es sintomático condiciona el grado, tipo y calidad de actividad física que practique un adulto. Como objetivo nos planteamos revisar los tratamientos conservadores existentes para el pie plano en adultos jóvenes y de mediana edad. Siguiendo las directrices de la declaración PRISMA, se realizó una revisión sistemática de la literatura científica publicada sobre el pie plano y tratamientos conservadores. Los tratamientos conservadores para el pie plano son aplicados de manera aislada o en combinación, estos incluyen ejercicios de fortalecimiento, de estiramientos, uso de ortesis, aplicación de vendaje, modificación



del calzado y estimulación eléctrica. Son requeridos estudios de tratamientos conservadores en adultos de mediana edad con pie plano sintomático que evalúen el efecto a corto y largo plazo de los actuales protocolos en poblaciones con diferente nivel de condición física.

■ PALABRAS CLAVE

plano valgo, actividad física, deporte, ejercicios pie plano, ejercicio de pie corto

■ ABSTRACT

The flat foot term is used to describe any abnormality that causes the collapse of the medial longitudinal arch of the foot, when it is symptomatic it conditions the degree, type and quality of physical activity practiced an adult. We propose to review the existing conservative treatments for flat foot in young adults and of middle-aged. A systematic review of the published scientific literature on flat foot and conservative treatments was carried out. For its preparation, the guidelines of the PRISMA declaration have been followed. The conservative treatments used for flat foot are applied unique or in combination, these include strengthening exercises, stretching, wear orthotics devices, taping application, footwear modification and electrical stimulation. Conservative treatment studies in young adults and of middle-aged with symptomatic flat foot are required to evaluate the short- and long-term effect of protocols current in populations with different levels of physical condition.

■ KEY WORDS

planovalgus, physical activity, sport, flat foot exercise, short foot exercise

■ INTRODUCCIÓN

El término pie plano es utilizado para describir cualquier anomalía que causa el colapso del arco longitudinal medial del pie (1-3). Algunos de los términos más utilizados para describir el pie plano son pes planus, planovalgus, calcaneo-valgus y caída de arco. Los pies planos pueden causar síntomas severos o ser asintomático (4). Actualmente, se considera que el pie plano es una variante normal si su función y capacidad es normal y sin ningún síntoma (4, 5). El pie plano es una condición compleja que involucra cambios en el antepié, mediopié y en retropié. El término pie plano es una descripción que engloba cualquier

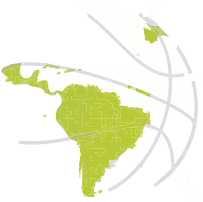

proceso que relaja la estabilidad del arco óseo del pie, que puede ser de desarrollo, presente en la niñez, o adquirido presente durante la adultez (2), o en el adulto como una deformidad residual del pie plano de desarrollo durante la niñez (4).

El pie plano de desarrollo pueda causar un pie plano flexible sintomático o asintomático, pie plano rígido asociado con una coalición tarsal, o pie plano asociado con un hueso navicular accesorio, o residuos del astrágalo vertical congénito o pie deforme y tejido blando o laxitud ligamentosa generalizado (síndrome Ehlers-Danlos, Marfan's). El pie plano adquirido causa una disfunción del tendón del tibial posterior (TTP), que puede romperse o lacerarse, laxitud del mediopié, rotación externa del retropié, tríceps sural tenso, o tensión aislada del gastrocnemio, abducción del antepié, subluxación del astrágalo, deformidades traumáticas (articulación astrágalo-navicular o lesiones del calcáneo), artrosis, roturas de la fascia plantar pie de Charcot y desbalances neuromusculares (2, 4).

Como ha sido previamente descrito, en el adulto, el pie plano puede categorizarse como una deformidad residual del pie plano durante el desarrollo o como un pie plano adquirido. Sin embargo, es difícil definir la causa exacta del pie plano en cada situación debido a que se involucran múltiples factores que pueden contribuir a la deformidad (4). Uno de los principales factores que han sido asociados a la deformidad del pie plano es la disfunción del TTP sin embargo, el TTP se considera como parte del problema en lugar de provocar la deformidad TTP (2). Aún no se comprende totalmente la secuencia de eventos que conduce a una deformidad del pie plano, es probable que muchas fuerzas se combinen para exceder los valores límites fisiológicos del mediopié (2), esta combinación de fuerza pudiera explicar la dificultad del análisis y, por tanto, del tratamiento (5). Para explicar este evento ha sido sugerido que el tendón del talón apretado aumenta la palanca hacia arriba en el calcáneo, aumentando la tensión en la fascia plantar y los ligamentos plantares, con una laxitud preexistente en el mediopié esto puede causar una atenuación y posible ruptura de las estructuras plantar y medial alrededor del arco longitudinal medial (2). Desde hace ya varios años se ha intentado identificar predisposiciones morfológicas que puede conducir a un mayor riesgo de pie plano, como cambios en el astrágalo morfología o un pie plano flexible preexistente (6).

A pesar de que el pie plano es un tema que afecta hasta el 25% de la población general (3), y es un síndrome de combinaciones múltiples que dificultan su análisis y por ende su tratamiento (5), cuando es sintomático condiciona el grado, tipo y calidad de actividad física que practique el adulto, incluso pudiera motivar al abandono de la práctica de la actividad física repercutiendo negativamente en la salud, hemos



encontrado pocos artículos de revisión sobre su tratamiento conservador (7, 8). Por lo tanto, es muy importante que el profesional encargado del mantenimiento y recuperación de la salud física conozca la evidencia existente sobre el tratamiento conservador en el pie plano.

Derivado de la búsqueda de documentos científicos en bases de datos de referencia como PubMed sobre el tratamiento de pie plano en adultos de mediana edad (18-64 años) físicamente activos o deportistas no encontramos evidencia científica de tipo ensayos clínicos controlados que aborden este tipo de población con la condición del pie plano.

Los pocos estudios realizados con deportistas con pie plano, son de caso, en este sentido, un jugador adulto joven de basquetbol presentó una coalición tarsal bilateral, quien después de varias terapias conservadoras, se sometió a otro programa de rehabilitación enfocado en la movilización articular, masaje del tejido blando y movilidad muscular, hidroterapia y termoterapia, al término de 14 semanas le disminuyó el dolor de 9 a 3 en la escala visual análoga permitiendo terminar la temporada (9). Estos resultados son interesantes, sin embargo, el problema sigue en el paciente, probablemente la cirugía sea tarde o temprano inminente.

Probablemente los tratamientos conservadores a corto plazo sean la mejor opción, no siendo tan claro el beneficio para disminuir el dolor y la función a largo plazo en deportistas competitivos. Otro estudio de caso con un jugador de fútbol adolescente tras un traumatismo en la parte medial del pie derecho resultó con deformidad del pie, con valgo del retropié, abducción del antepié e inhabilidad para levantar el talón con la pierna derecha por el dolor. Tras someterse a un tratamiento conservador de 4 días por 4 semanas que consistió en una Técnica de Liberación Activa® que consiste en aplicar tensión digital a lo largo de las fibras tisulares en las zonas sensibles de fibras adheridas provocadas por el traumatismo, siendo el paciente instruido para mover activamente las fibras de tejido del sitio de la lesión de una posición acortada a una alargada. Adicionalmente durante este tiempo 2 veces al día durante 6 días a la semana, el paciente realizó 3 tipos de ejercicios de rehabilitación que consistía en elevar los talones y ponerse en puntas con los dedos, propiocepción con puentes sobre una pelota de pilates con apoyo de una pierna, sentadillas a una sola pierna, ejercicios de abducción, aducción, frontal y posterior de cadera y desplazamiento laterales con una banda elástica en los tobillos, siendo estos ejercicios excéntricos y concéntricos diseñados para fortalecer el músculo tibial posterior y equilibrio de los miembros inferiores. Tras 4 semanas de tratamiento el sujeto fue capaz de regresar a su actividad son ningún dolor ni debilidad (10). En nuestro conocimiento no existe ningún artículo sobre tratamiento conservador en pacientes deportistas competitivos con pie plano adultos de mediana edad.



En población general existen numerosos tratamientos para el pie pronado, los más empleados son la ortesis de pies personalizadas, modificaciones externas del calzado, ejercicios de fuerza para la musculatura involucrada o incluso la cirugía (11). Sin embargo, las fusiones óseas han sido asociadas con pobres resultados, por lo tanto, actualmente hay una tendencia y recomendación a una reconstrucción en fases tempranas antes de que sobrevenga la artritis (1, 5), cuando afecte a una sola articulación y, sobre todo, que se salve la articulación tibioastragalina (5). En este sentido, las intervenciones quirúrgicas se justifican cuando los tratamientos conservadores fracasan tanto en el pie plano adquirido como en el pie plano flexible con el objetivo de mantener o restaurar la forma del arco medial, estas intervenciones utilizan procedimientos de artrodesis y de no artrodesis, los procedimientos artrodesis deben ser el último recurso cuando todos los demás tratamientos quirúrgicos hayan fallado (12).

Aun así, el manejo no operatorio mediante tratamiento conservador es la primera línea de tratamiento, reportando un éxito del 67% al 90% (1, 7, 12, 13). Entre los tratamientos conservadores esta la inmovilización de 6-8 semanas, el empleo de medicamentos antiinflamatorios no esteroideos, aparatos ortopédicos, plantillas, terapia física (1, 5, 7, 12) y estiramientos como el estiramiento del tendón de Aquiles (12). Uno de los tratamientos conservadores más ampliamente prescrito y considerado como más efectivos para el pie plano es el uso de una bota ortopedia por 6 semanas, pero con pobres resultados a largo plazo y requiriendo finalmente cirugía (9). Por lo tanto, acorde a Tang et al. (3), consideramos que aún existen pocas publicaciones o guías sobre el tratamiento de atención primaria del pie plano en el adulto. Por lo anterior, hemos establecido como objetivo revisar los tratamientos conservadores existentes para el pie plano en adultos jóvenes y de mediana edad.

■ MATERIAL Y MÉTODOS

La búsqueda sistemática se realizó en octubre de 2021, en PubMed y ScienceDirect, sin restricción de tiempo, solo fueron incluidos estudios con comparación entre grupos por lo que se agregó el filtro de 'ensayos clínicos' y el filtro de 'adultos' 'adultos jóvenes' y de 'mediana edad'. La combinación de términos que arrojó mejores resultados acorde a las variables de estudio de esta revisión en ambos buscadores fue: (flat foot OR pes planus OR planovalgus OR calcaneo-valgus) AND (conservative treatment OR therapy OR rehabilitation OR exercise) AND ((clinicalstudy[Filter]) AND (adult[Filter] OR middleaged[Filter] OR youngadult[Filter])). Se obtuvieron 98 resultados en PubMed y 67 en



ScienceDirect (Figura 1). Antes de proceder a la selección de artículos, fueron definidos los criterios de inclusión y exclusión.

Criterios de inclusión

- Solo se incluyeron ensayos clínicos.
- Adultos, adultos jóvenes y adultos de mediana edad (18-64 años).
- Sujetos con pie plano determinado por las diferentes metodologías válidas para su diagnóstico como índice de postura del pie o caída del navicular.
- Artículos en idioma inglés o español.

Criterios de exclusión

- Estudios de caso, revisiones, libros, manuales, libro de acta de ponencias en congresos o simposios.
- Comorbilidades al pie plano como enfermedad vascular periférica, sistémica, enfermedades neurológicas, neuropatía periférica, u otras anomalías del pie que afectaran la locomoción o impidieran la movilidad del pie.
- Sujetos con tratamiento quirúrgico del pie o tobillo.
- Niños o adultos mayores.
- Mujeres embarazadas.
- Sujetos con algún tipo de discapacidad cognitiva o física.

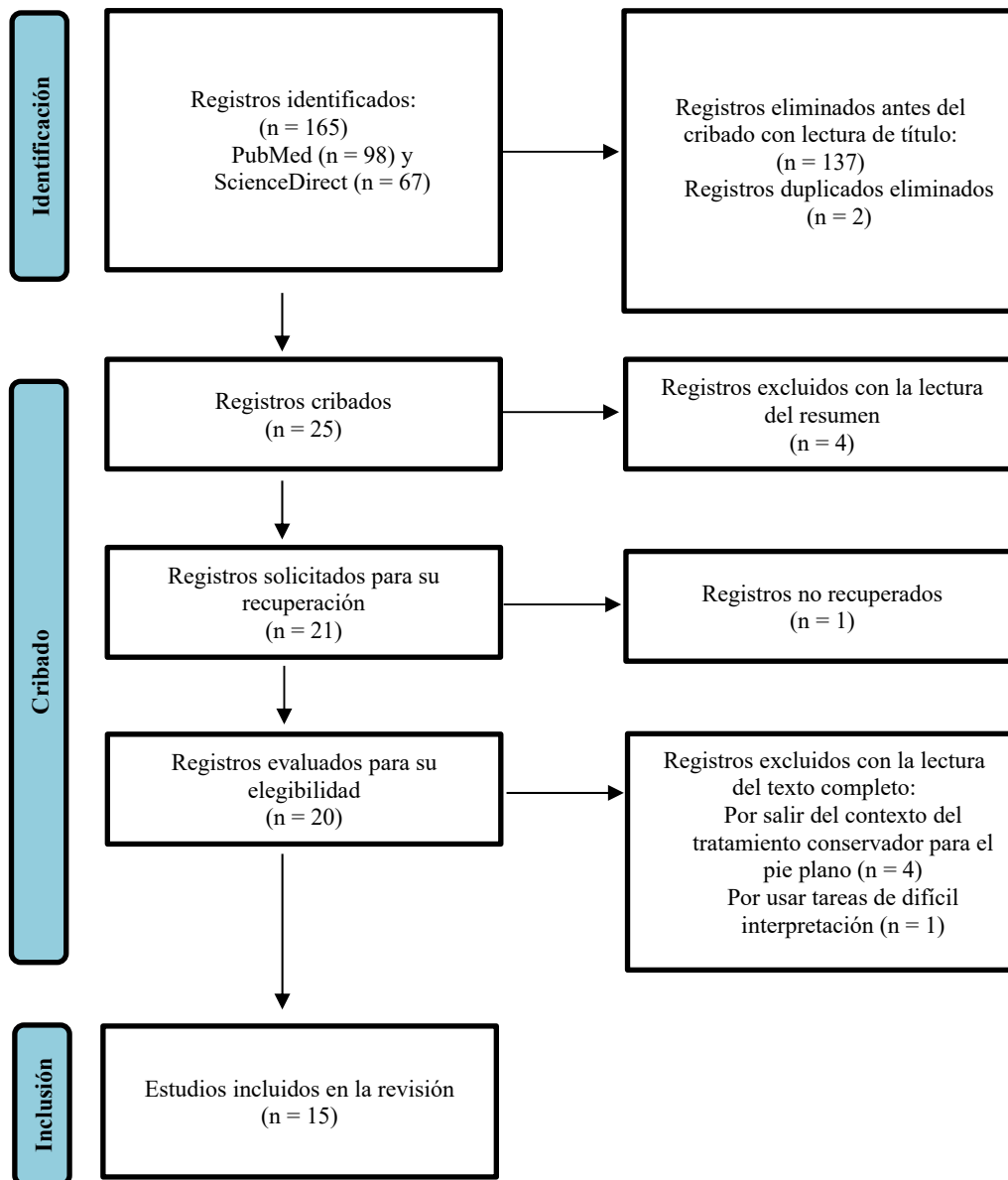


Figura 1. Diagrama de flujo PRISMA de la estrategia de búsqueda (15).

Considerando estos criterios de inclusión y exclusión, con la lectura de los títulos obtenidos en la revisión sistemática fueron eliminados 137 registros, además otros 2 fueron descartados por estar duplicados en ambas bases de datos, siendo 25 artículos los potenciales para esta revisión. Con la lectura del resumen fueron eliminados otros 4 artículos por el objetivo del estudio o de las variables declaradas en la metodología. Fueron recuperados a texto completo 20 artículos (1 no fue posible recuperarlo por ningún medio, biblioteca institucional, correo personal al autor para correspondencia o diferentes buscadores). De los documentos a texto completo durante la lectura se descartaron 4 artículos por considerar el tratamiento de pie plano como secundario



al objetivo principal de estudio como análisis del efecto del calzado, ortesis, ejercicios o vendajes sobre protocolos o técnicas biomecánicas, no sobre el paciente. Un artículo fue descartado por difícil comprensión del diseño metodológico y que no declaró el método y valores del grado de pie plano de los pacientes. Finalmente 15 artículos en idioma inglés cumplieron los criterios de inclusión y fueron los seleccionados para esta revisión sistemática. Todos los artículos de esta revisión son ensayos clínicos que tienen pacientes o sujetos con pie plano evaluado con una metodología válida que evalúan el efecto de diferentes tratamientos conservadores existentes o novedosos sobre el pie plano. Por último, se utilizó Google Scholar con distintas combinaciones de los términos de búsqueda mencionados previamente para comprobar algún posible artículo que pudiese ser incluido en esta revisión. Esta búsqueda no reveló algún estudio que cumpliera con los criterios arriba mencionados o que no esté ya incluido.

Evaluación de sesgo

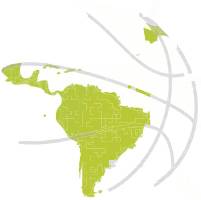Fue utilizada la herramienta de Medición para Evaluar Revisiones Sistemáticas para evaluar la calidad de los artículos incluidos en la revisión (16) (https://amstar.ca/Amstar_Checklist.php). Por otra parte, 3 investigadores realizaron de manera independiente el proceso de la búsqueda sistemática, selección y el proceso de análisis de los estudios incluidos.

■ RESULTADOS

Los tratamientos conservadores empleados para el pie plano son aplicados de manera aislada o en combinación, estos incluyen ejercicios de fortalecimiento, de estiramientos, uso de ortesis, aplicación de vendaje, modificación del calzado y estimulación eléctrica (Tabla 1). A continuación, describimos los resultados de la revisión por tipo de tratamiento.

De nuestra revisión 2 estudios analizaron el efecto de ejercicios de fortalecimiento de la musculatura del pie (11, 17) como único tratamiento. En este sentido, Sánchez-Rodríguez, et al. (11) analizaron la influencia de un programa de 9 semanas para mejorar la fuerza de los músculos intrínsecos y extrínsecos del pie y el core en sujetos sanos con pie pronado, realizaron ejercicios de fortalecimiento y propiocepción, encontrando que los ejercicios contribuyen a mejorar el índice de postura del pie.

Por su parte Unver et al. (17) en un programa de 6 semanas estudiaron los efectos de los ejercicios de pie corto sobre la caída del escafoides,



la postura del pie, el dolor, la discapacidad y las presiones plantares en sujetos con el pie plano, el ejercicio de pie corto evidenció mejoras en todas las variables estudiadas.

Otros estudios, además de analizar el efecto del ejercicio sobre la musculatura del pie incluyen otras variables como estiramiento (18), ortesis (19-21), retroalimentación (22, 23], estimulación eléctrica (23, 24), calzado (25).

Alam et al. (18) analizaron los efectos de fortalecimiento selectivo del tibial posterior (TP) y el estiramiento del psoas ilíaco sobre la caída del navicular, el equilibrio dinámico y la actividad de los músculos de las extremidades inferiores en adultos jóvenes con pies en pronación en estudiantes universitarios, tras un programa de entrenamiento de 6 semanas de ejercicio ejercicios convencionales para pie plano como curl con toalla más ejercicio de fortalecimiento del tibial posterior (TP) y estiramiento del psoas ilíaco se mejora el equilibrio dinámico y la activación muscular, sugiriendo que para mejorar los resultados en el tratamiento del pie plano a los ejercicios convencionales debe ser incluido el fortalecimiento del TP y estiramiento del psoas ilíaco.

Con respecto a las ortesis para el pie plano, Jung, et al. (19) examinaron los efectos de combinar el uso de una ortesis y el ejercicio de pie corto sobre el área de la sección transversal del músculo abductor hallucis y la fuerza del flexor hallucis en sujetos con pie plano, la intervención duro 8 semanas, encontraron que el combinar las ortesis para el pie combinadas con ejercicio de pie corto es más efectivo que usar solamente ortesis en el aumento del área de la sección transversal del músculo abductor hallucis y la fuerza de flexor hallucis.

En este sentido, Kulig et al. (20) estudiaron la influencia del calzado con ortesis para el pie sobre la activación del tibial posterior en personas con pie plano, para esto los sujetos participantes realizaron ejercicio de aducción del pie, utilizando calzado y ortesis, reportaron que descalzos se activa otra parte inferior de los músculos de la pierna además del TP, con calzado y ortesis de pie 5 de los 6 participantes activaron solo TP y además, la activación de TP fue mayor que al realizar los ejercicio de aducción descalzos.

Los ejercicios para el pie además de ortesis y calzado han sido combinados o con otras modalidades, al respecto Namsawang et al. (24) investigaron los efectos del ejercicio de pie corto con estimulación eléctrica neuromuscular sobre la altura del navicular, el área de la sección transversal y su actividad del músculo Abductor hallucis en sujetos con pie plano flexible, el combinar la estimulación eléctrica neuromuscular con los ejercicio de pie corto no tuvo efecto alguno sobre la modificación de la altura del navicular o el incremento del área de la



sección transversal del músculo abductor hallucis, pero si incrementó la actividad contráctil de este músculo.

En similar contexto, Okamura et al. (23) valoraron los efectos de realizar el ejercicio de pie corto sobre la alineación estática del pie, así como su cinemática durante la marcha en estudiantes universitarios con pie plano, en este trabajo los participantes realizaron una intervención de ejercicio de pie corto unilateral de 8 semanas, incrementando progresivamente la intensidad del ejercicio en el desarrollo de la intervención. Durante toda la sesión del ejercicio de pie corto que fue de 5 minutos se utilizó biorretroalimentación EMG, donde el nivel de actividad muscular del abductor hallucis se transmitió al participante mediante un indicador de cinco luces, simultáneamente, se proporcionó estimulación eléctrica controlada por EMG. Al término de la intervención, las puntuaciones del índice de postura del pie con respecto a la inversión / eversión del calcáneo mejoraron, además, disminuyó el tiempo requerido para que la altura del navicular alcanzara el valor mínimo.

Kim y Lee (22) analizaron los efectos del ejercicio de pie corto utilizando retroalimentación visual sobre el equilibrio estático y la función de las articulaciones proximales en sujetos con pie plano flexible, para realizar la retroalimentación visual durante el ejercicio de pie corto se utilizó una plantilla personalizada y acolchada por aire, la intervención duró 5 semanas, el ejercicio de pie corto con retroalimentación visual mejoró en sujetos con pie plano el equilibrio estático y la precisión de los movimientos de la articulación de la rodilla en ejercicio de cadena cinética cerrada, pero no en el ejercicio de cadena cinética abierta.

Taspinar et al. (25) determinaron los cambios en la presión plantar y los efectos del uso de modificaciones internas y externas del calzado y el ejercicio sobre el dolor del pie, la discapacidad y, en consecuencia, la función y la calidad de vida en pacientes en pie plano. Cada paciente tuvo la oportunidad de escoger el tratamiento 1) calzado con modificación interna, utilizando material poliforma más resistente según las medidas del pie, y con soporte de arco transversal, 2) calzado con modificación externa, al calzado con punta circular que abarcara todo el pie y fuera lo suficientemente cómodo para el uso diario, se le adaptó el talón de Thomas fabricado de material derivado del poliuretano y 3) realizar ejercicios para el pie, la rutina consistió en ejercicio de fortalecimiento del pie para los músculos inversores e intrínsecos y estiramiento de gastrocnemios y eversores, la intervención duró 3 meses. Independientemente del tratamiento se mejoró la percepción del dolor en el pie, el índice de función del pie y la calidad de vida en todos los grupos de estudio, sin embargo, la mayor mejoría fue en los pacientes tratados con modificación interna de zapato, seguida por la



modificación externa del calzado y después por los ejercicios para el pie. No se observaron diferencias en cuanto a la satisfacción del paciente por el calzado con modificación interna o externa. No hubo diferencias en los estudios pedobarográficos estáticos y dinámicos al término de la intervención entre los tratamientos empleados.

Yurt et al. (21) compararon los efectos de una plantilla de diseño asistido por computadora / fabricación asistida por computadora y de una plantilla convencional versus una plantilla simulada, sobre el dolor y la calidad de vida relacionada con la salud en pacientes con pie plano doloroso. Pacientes con dolor en pie plano flexible, utilizaron ya sea plantillas de diseño asistido, convencional o simulada y además realizaron ejercicios de estiramientos del gastrocnemio, fortalecimiento del tibial posterior y músculos intrínsecos por 2 meses, reportaron que la plantilla de diseño asistido por computadora / fabricación asistida por computadora y la plantilla convencional junto a un programa de ejercicios son más efectivos en el control del dolor del pie plano flexible en comparación a solamente realizar el ejercicio. Salud física mejoró al término de la intervención, pero no hubo diferencias entre el tipo de plantilla utilizado.

Franettovich et al. (26) se plantearon si el vendaje y un aparato ortopédico de soporte de antipronación reducirían las demandas del sistema muscular (al proporcionar apoyo externo) y, por lo tanto, reducirían la actividad de los músculos de la parte inferior de la pierna, en particular el tibial posterior, durante la marcha en individuos con pie plano, para evaluar esta hipótesis usaron un vendaje tipo tape de low-Dye aumentado y una tobillera comercial semirrígida, primeramente se les pidió caminar en condición de descalzos, después de forma aleatoria caminaron con el vendaje de low-Dye aumentado o con la tobillera. Reportaron que el vendaje de low-Dye aumentado y la tobillera comercial semirrígida Push Aequi pueden tener una utilidad clínica en la reducción de la actividad muscular del tibial anterior, tibial posterior y peroneo largo durante la marcha. Sin embargo, si se dirige específicamente al tibial posterior, el vendaje tiene un efecto significativamente mayor en la reducción de la actividad de este músculo.

Hurd et al. (27) establecieron cuantificar la efectividad de una nueva ortesis estándar para normalizar la mecánica del antepié y el retropié en relación con una ortesis estándar existente y una zapatilla para correr con control de movimiento, en este estudio participaron sujetos con pie plano flexible secundario a antepié varo no compensado debían ser asintomático y poder correr al menos 1 milla sin dolor y todos se autoconsideraron como atletas recreacionales. Realizaron caminatas y carreras usando 1) calzado deportivo para correr New Balance 1122 con control de movimiento, 2) usando ese calzado junto con la nueva

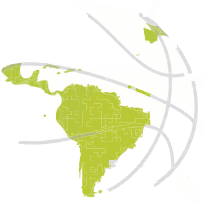

plantilla ortopédica disponible en el mercado (para pie plano marca Hickory) y 3) con el calzado y con la plantilla semirrígida existente en el mercado con soporte de arco (marca Implus Footcare). Al caminar la nueva plantilla Hickory y el zapato de control de movimiento colocó al antepié en una posición con menos eversión que la plantilla Implus Footcare. La cinemática del antepié al trotar fue similar con ambas plantillas, así como el movimiento del retropié al caminar o trotar. Pero el tiempo de eversión del retropié fue menor con la plantilla Hickory al caminar o trotar.

Jung et al. (28) examinaron los efectos del estiramiento de pie en la pared con y sin soporte del arco medial sobre el desplazamiento de la unión miotendinosa del gastrocnemio medial, ángulo del retropié y altura del navicular en sujetos con alineación neural del pie y con pie plano. El estiramiento del gastrocnemio se realizó de pie, con apoyo de la pared en un área preestablecida en condición con y sin soporte del arco longitudinal medial sobre el desplazamiento de la unión miotendinosa del gastrocnemio. La duración del estiramiento fue 30 s, se realizó una vez con y sin soporte de arco medial, se reportó que el estiramiento de pie en la pared con soporte de arco medial mantiene la articulación subtalar en posición neutral e incrementa la longitud del gastrocnemio en sujetos con pie plano, resaltando la importancia de usar un soporte del arco medial para eficientizar el estiramiento del gastrocnemio en sujetos con pie plano.

Lee et al. (29) investigaron los dos tratamientos ortopédicos actualmente empleados para la tendinopatía de Aquiles que es una órtesis de soporte de arco personalizada y la elevación ortopédica del talón para la reducción de carga del tendón de Aquiles y su índice en corredores aficionados con pie plano, los participantes caminaron o corrieron sin ortesis, con la elevación ortopédica del talón y con la ortesis de soporte de arco personalizada, encontraron que los dos tratamientos ortopédicos empleados redujeron el pico de carga del tendón de Aquiles y su índice en comparación a no utilizar una ortesis.

Tang et al. (30) evaluaron el efecto terapéutico de la plantilla de contacto total con ortesis de poste medial en el antepié en pacientes con pie plano flexible. personas con síntomas de dolor en pie o piernas con pie plano flexible participaron en el estudio, con la plantilla de contacto total con poste medial en el antepié personalizada, cada sujeto caminó a una velocidad autoimpuesta que fuera confortable en tres condiciones 1) caminando descalzo, 2) con calzado deportivo y con la plantilla de contacto total con poste medial en el antepié personalizada y 3) con calzado deportivo. El uso de plantilla de contacto total con poste medial del antepié para pacientes con pie plano flexible disminuyó el



movimiento máximo en valgo del retropié, se redujo la presión en áreas críticas del pie y se reposicionó el pie en una condición biomecánica más neutral.

Tabla 1. Características de los estudios revisados.

Autor	Tipo de tratamiento	Muestra	Procedimiento	Resultados
Alam et al. (18)	Ejercicios de fortalecimiento y estiramientos	28 estudiantes universitarios de 18 a 26 años (14 grupo de fortalecimiento y estiramientos GE; 14 grupo de ejercicios convencionales GC) con pronación bilateral del pie y con tensión en iliopsoas	Programa de entrenamiento de 6 semanas en ambos grupos. El GC realizó ejercicio de crul con toalla, el GE además del crul de toalla realizó ejercicio de fortalecimiento del tibial posterior y estiramiento del psoas ilíaco. Los ejercicios de fortalecimiento y estiramiento se realizaron 3 veces por semana y diariamente los de crul de toalla	↑ actividad del TA y el músculo AbdH, ↑ actividad posterolateral del pie, ↑ equilibrio dinámico. Interacciones significativas grupo x tiempo para la caída del escafoides, en todos componentes del equilibrio dinámico y en la actividad del TA y AbdH
Franettovich et al. (26)	Vendaje low-Dye aumentado y tobillera comercial Push Aequi	27 sujetos adultos con pie plano (13 H y 14 M) entre 18-37 años.	Usaron 2 tipos de soporte externo antipronación de tobillo: vendaje con tape de low-Dye aumentado y una tobillera comercial semirrígida Push Aequi. Se les pidió caminar en descalzos, con el vendaje de low-Dye aumentado o con la tobillera. Cada condición (descalzo, tobillera o vendaje) se realizó 6 veces	Con respecto caminar descalzo, la amplitud EMG máxima del TP ↓ 22% y un 33% con la tobillera y vendaje (respectivamente); para el PL, la amplitud máxima ↓ un 34% y 30% y para el TA un 19% y 13% con la tobillera y vendajes (respectivamente). Se encontró amplitud EMG para TP y TA con los 2 tipos de soporte en comparación a descalzo. El efecto del vendaje y la tobillera solo fue diferente para la amplitud máxima de EMG del TP, reduciéndose un 15% con el vendaje en comparación con la tobillera

Autor	Tipo de tratamiento	Muestra	Procedimiento	Resultados
Hurd et al. (27)	Calzado con control de movimiento y plantillas	15 sujetos autoconsiderados como atletas recreacionales (4 H y 11 M; edad media: 34 años, rango, 10-51 años; \pm 10 años) con pie plano flexible secundario a antepié varo no compensado (\geq 5 grados). Los sujetos debían poder correr al menos 1 milla sin dolor	Realizaron 3 repeticiones de caminata y carrera usando: 1) tenis para correr New Balance 1122 motion control, 2) usando esos tenis junto con una nueva plantilla ortopédica estándar disponible en el mercado (marca Hickory), y 3) usando los tenis con la plantilla semirrígida existente en el mercado con soporte de arco (SofSole, Implus Footcare). Todo se realizó en una misma sesión	La plantilla Hickory con el tenis con control de movimiento colocó al antepié en una posición con menos eversión al caminar que la plantilla estándar SofSole. No hubo diferencias en la cinemática del antepié al trotar, ni hubo diferencias en el movimiento del retropié al caminar o trotar. Al caminar o trotar el tiempo de eversión del retropié fue \downarrow con la plantilla Hickory en comparación con el tenis y la plantilla SofSole
Jung et al. (28)	Estiramiento de gastrocnemio	15 sujetos con pie neutro y 15 con pie plano (20 H y 10 M), edad 24.0 \pm 3.7 años	El estiramiento del gastrocnemio se realizó de pie, con apoyo de la pared en un área preestablecida en condición con y sin soporte del ALM sobre el desplazamiento de la unión miotendinosa (DUM) del gastrocnemio. La duración del estiramiento fue 30 s, se realizó una vez con y sin soporte de arco medial	Interacciones significativas del soporte del ALM para el tipo de pie para el DUM, ángulo del retropié y caída del navicular. El estiramiento de pie en la pared con el soporte del ALM \uparrow el DUM comparada con el estiramiento sin el soporte de ALM en sujetos con pie neutral (9.6 vs 10.5 mm) y en los sujetos con pie plano (10 vs 12.7 mm). Al comparar sin y con soporte de ALM la diferencia en el DUM del gastrocnemio medial fue $\uparrow\uparrow\uparrow$ en sujetos con pie plano que en sujetos con pie neutral

Autor	Tipo de tratamiento	Muestra	Procedimiento	Resultados
Jung, et al. (19)	Ortesis de pie y ejercicio de pie corto	28 sujetos con pie plano asignados al azar al grupo de ortesis de pie (OP) o al grupo de ortesis de pie combinada con ejercicio de pie corto (OPCEPC)	Ortesis personalizadas para los 2 grupos fueron utilizadas por 8 semanas en las actividades cotidianas. Grupo de OP no realizó ningún ejercicio de pie y tobillo durante la intervención. Grupo de OPCEPC además de utilizar las ortesis realizaron el ejercicio de pie corto. Realizaron 3 series de 5 reps de 5 s de duración, 2 veces/día, descansos de 2 min entre series	Se observaron efectos significativos de interacción grupo por intervención en la sección transversal del AbdH y la fuerza del FH. La AST del músculo AbdH y la fuerza del FH ↑↑↑ después de la intervención en ambos grupos. La AST media del músculo AbdH y la fuerza de los FH fue ↑ en los sujetos del grupo OPCEPC en comparación con los sujetos del grupo OP
Kim y Lee (22)	Ejercicio de pie corto con retroalimentación visual	Grupo de pie plano flexible: 15 sujetos (8 H y 7 M; con más de 10 mm de caída del navicular) de 22.0 ± 2.07 años de edad y grupo de pie normal: 15 sujetos (7 H y 8 M; 5-9 mm de caída del navicular) de 22.13 ± 1.5 años edad. Sin dolor en los pies	La retroalimentación visual durante el EPC fue realizada mediante una plantilla personalizada y acolchada por aire, iniciando cada etapa del EPC con 20 mmHg de presión de aire de la plantilla. El EPC se dividió en 5 etapas, se realizó 5 días/semana, 20 min por sesión x 5 semanas, en cada etapa se sostuvo el ALM durante 5 s y otros 5 s de reposo. Se realizaron 3 series con 1 min de descanso entre series	Hubo diferencia significativa en el equilibrio estático antes y después del ejercicio en el grupo de pie plano, pero no en el grupo de pie normal. Además, en el grupo de pie plano, la precisión de los movimientos de la articulación de la rodilla fue significativamente diferente entre antes y después del ejercicio en la cadena cerrada, pero no en la cadena abierta
Kulig et al. (20)	Ortesis y ejercicio de activación del tibial posterior	Participaron en el estudio 6 sujetos adultos sanos sin dolor, con un índice de arco al menos 2 desviaciones estándar por debajo de los valores normativos. La edad, fue de 25.0 ± 2.0 años	Se realizó una sesión de ejercicio de aducción del pie descalzo y otra sesión con calzado y con ortesis completas con control en el retropié y en mediopié. Se realizó RM basal y posterior al ejercicio. Sujetos completaron 3 series de 30 reps, con un descanso de 1 min entre series. El ejercicio consistió en realizar una aducción del pie en cadena cinética cerrada	Descalzos, 5 de los 6 sujetos activaron otra parte inferior de los músculos de la pierna además del TP. Al usar las ortesis de pie y el calzado, 5 participantes activaron solo TP. Además, la activación de TP ↑ cuando los ejercicios se realizaron con calzado y ortesis en comparación a descalzo

Autor	Tipo de tratamiento	Muestra	Procedimiento	Resultados
Lee et al. (29)	Ortesis personalizada de soporte del arco y levantamiento ortopédico del talón	12 corredores recreativos de 25.3 ±1.2 años edad con pie plano (al menos corren 1 vez por semana 11.8 ± 3.4 km/semana), con excesivo pie pronado (IPP de 6-12) y con un patrón de golpeo del retropié en el aterrizaje	Se les fabricó una ortesis personalizada de soporte de arco (OPSA) y una elevación de talón (ET) ortopédica. Posteriormente los participantes corrieron: (1) sin ortesis, (2) con ET y (3) con OPSA. Realizaron 5 ensayos aceptables con cada ortesis. Entre cada tipo de ortesis se descansó 3 min	Los participantes que corrieron con OPSA o ET ↓ la CTA en comparación a correr sin ortesis. No hubo diferencia entre los 2 tipos de ortesis. La CTA pico fue ligeramente más baja con la OPSA. El índice de CTA con ambas ortesis (OPSA y ET) fue ↓ que correr descalzo, pero similar, aunque el OPSA mostró un índice de carga ligeramente más baja que la ET
Namsawang et al. (24)	Ejercicio de pie corto con estimulación eléctrica neuromuscular	36 personas con pie plano flexible formaron 2 grupos de 18 sujetos cada uno. GEx: EPC + EENM (20.1 ± 1.2 años edad; altura navicular 32.5 ± 4.1 mm), GC: EPC + EENM placebo (19.7 ± 1.59 años edad; altura navicular 32.7 ± 4.1 mm)	Para el EPC se realizaron 30 reps/día, con 5 s de duración en cada repetición. Luego, los participantes recibieron el tratamiento EENM en el músculo AbdH utilizando la técnica bipolar con una corriente pulsada de alto voltaje, las sesiones de EENM duraron 30 minutos, la intensidad se ajustó a la tolerancia máxima del participante. Ambas técnicas se realizaron en días consecutivos (3 por semana) durante 4 semanas	No diferencias en la altura del navicular o el AST del AbdH entre GC y GEx, sin embargo, la actividad del AbdH ↑ en el GEx (EPC = 73.9 ± 11.0% de la contracción isométrica voluntaria máxima [CIVM]; EPC+EENM = 81.4 ± 8.3% de CIVM). El AST del AbdH mostró ↑ después del tratamiento en el grupo EPC con EENM (pretratamiento = 218.6 ± 53.2 mm ² ; postratamiento = 256.9 ± 70.5 mm ²)
Okamura et al. (23)	Ejercicio de pie corto, retroalimentación y estimulación eléctrica controlada	Participaron 20 estudiantes universitarios, con una puntuación ≥ 6 en el índice de postura del pie de 6 puntos (IPP-6) sobre la alineación del pie plano. Se formaron 2 grupos: GC (n=10, 8 M y 2 H; 20.2 ± 1.5 años; 9.0 ± 2.1 de IPP-6 y 10.9 ± 2.9 mm de caída del navicular) y GE (n=10, 9 M y 1 H 19.7 ± 0.9 años; 9.7 ± 1.9 de IPP-6 y 12.5 ± 3.3 mm de caída del navicular).	GE realizó el EPC unilateral por 8 semanas, el GC no recibió ninguna intervención. El EPC se realizó por 5 s, sin flexionar el dedo del pie y/o levantando el pie del suelo. La dificultad del EPC incrementó progresivamente. El EPC se realizó mediante biorretroalimentación por EMG. Simultáneamente, se proporcionó estimulación eléctrica controlada por EMG.	Las puntuaciones del IPP-6 con respecto a la inversión / eversión del calcáneo mejoraron. Además, el tiempo necesario para que la altura del escafoides alcance el valor mínimo ↓

Autor	Tipo de tratamiento	Muestra	Procedimiento	Resultados
Sánchez-Rodríguez et al. (11)	Ejercicios de fortalecimiento muscular intrínsecos y extrínsecos del pie y core	36 adultos sanos con pie pronado de 18 a 40 años 15 H y 21 M. Se formaron 2 grupos: GEx: n=18, realizó ejercicios de fuerza; GC: realizó actividades cotidianas.	Realizaron 11 ejercicios: 1) Caminar sobre talones y antepié; 2) Caminar sobre borde lateral y medial del pie; 3) Recoger objetos pequeños con los dedos; 4) Inversión y eversión con banda elástica; 5) Abducción de cadera; 6) Fuerza del erector de columna; 7) Fuerza de abdomen; 8) Fuerza de oblicuos del abdomen; 9) Equilibrio en una base inestable; 10) Equilibrio en una base inestable con desestabilización. Ejercicios se realizaron por 1.5 min por extremidad. Se realizaron 18 sesiones de 40 min.	Después de las 9 semanas, el GEx evidenció ↓ del IPP de 8.1 ± 1.7 a 6.4 ± 2.1 ; el GC mantuvo el mismo puntaje como antes de la intervención ($IPP 8 \pm 1.2$).
Tang, et al. (30)	Plantilla de contacto total con soporte medial en el antepié	10 sujetos con síntomas de dolor en pie o piernas con pie plano flexible formaron el grupo de pie plano y 15 sujetos con pie normal participaron en el GC. Rango de edad 15-45 años. Participaron H y M	Se diseñó una plantilla personalizada de contacto total con poste medial en el antepié (PPCTPMA). Cada sujeto fue medido caminando a una velocidad autoimpuesta que fuera confortable en tres condiciones (caminando: descalzo, con calzado deportivo, y con la plantilla de contacto total con poste medial en el antepié más calzado deportivo. Se realizó un mínimo de 3 repeticiones para cada condición	El ángulo de pronación máximo en el GC fue de $9.1 \pm 2.1^\circ$, con diferencia al caminar descalzo ($13.9 \pm 5.1^\circ$), pero no al usar calzado deportivo ($11.3 \pm 3.5^\circ$). Con el uso calzado deportivo y PPCTPMA el ángulo en valgo tiende a disminuir más y es similar a los sujetos con pie normal ($9.2 \pm 2.7^\circ$). La presión del pie con el uso de PPCTPMA y calzado deportivo, se redujo en hallux y en áreas del talón en comparación con los que usan solo calzado deportivo

Autor	Tipo de tratamiento	Muestra	Procedimiento	Resultados
Taspinar et al. (25)	Calzado con modificación interna y externa y ejercicios del pie	60 pacientes con pie plano (45 M y 15 H), entre 15 y 65 años formaron 3 grupos: Gpo. 1: utilizó calzado con modificación interna; Gpo. 2: utilizó calzado con modificación externa; Gpo. 3: realizó ejercicios para el pie. Asignación a grupos no aleatoria	Los pacientes eligieron libremente el grupo. Grupo 1 utilizó material poliforma más resistente según las medidas del pie y soporte de arco transversal. Grupo 2 usó calzado cómodo para uso diario de punta circular que cubrieran todo el pie y adaptó el talón de Thomas. Grupo 3 realizó en casa ejercicios de fortalecimiento de músculos inversores, eversores e intrínsecos del pie y estiramiento de gastrocnemios, realizaron 6 ejercicios de 3 series de 10 reps 3 veces/día	↓ dolor del pie, ↑ el índice de función del pie y calidad de vida en todos los grupos de estudio, la mayor ↑↑↑ se observó en el grupo de pacientes con calzado con modificación interna, seguido por la modificación externa y los grupos de ejercicio. La satisfacción del paciente fue similar en los grupos de modificación interna y externa. Los cambios después de los estudios pedobarográficos estáticos y dinámicos no fueron diferentes entre grupos
Unver et al. (17)	Ejercicio de pie corto	41 participantes de 18-25 años de edad con pie plano acorde a la prueba de la caída del navicular y al IPP-6 fueron asignados por voluntad propia ya sea al GE de pie corto (n = 21) o al GC (n = 20)	Diariamente realizaron EPC durante 6 semanas, 2 días/semana bajo supervisión y 5 días/semana en casa para fortalecer los músculos intrínsecos del pie. La elevación del ALM en el EPC se mantuvo por 5 s en cada repetición, se realizaron 3 series de 15 reps/día. El EPC se empezó desde una posición de sentado (semana 1 y 2), progresando a doble apoyo de pie (semana 3 y 4) hasta con apoyo de un solo pie (semana 5 y 6). GC no realizó ninguna intervención	En el grupo de EPC ↓ la caída del navicular, el IPP, el dolor y las puntuaciones de discapacidad, ↑ la fuerza plantar máxima del mediopié. En el grupo control no hubo ningún cambio a la sexta semana con respecto a sus valoraciones iniciales
Yurt, et al. (21)	Plantillas diseñadas por computadora y 7ejercicios	67 personas con dolor en pie plano flexible, edad: 18-45 años fueron divididos en 3 grupos. De forma aleatoria se formaron 3 grupos de estudio el grupo de plantilla de diseño asistido por computadora / fabricación asistida por computadora (DAC-FAC) (n=22), plantilla convencional (n=22) o plantilla simulada (n=23)	Cada grupo utilizó un tipo de plantillas y realizaron ejercicios en casa de estiramientos del gastrocnemio, fortalecimiento del TP y músculos intrínsecos. Los estiramientos se realizaron desde una posición de parado por 20 s, para los ejercicios de fuerza del TP se elevaron los talones, para músculos intrínsecos del pie se agarró una toalla con los dedos del pie. Realizaron 10 repes, 2 veces/día. La intervención duró 2 meses	La intensidad de dolor sobre la escala visual análoga ↓ más en el grupo con la plantilla de DAC-FAC (27.8 ± 18.4 mm) y con la convencional (27.0 ± 16.8 mm) que en el grupo de la plantilla simulada (46.4 ± 20.2 mm), Resultados similares entre las plantillas convencionales y las de DAC-FAC. Todos los grupos ↑ la salud física al término de la intervención, pero no hubo diferencias en la salud física entre grupos

Autor	Tipo de tratamiento	Muestra	Procedimiento	Resultados
-------	---------------------	---------	---------------	------------

↑: Mayor incremento/mejora; ↓: Menor incremento/disminución; TA: tibial anterior; TP: tibial posterior; PL: peroneo largo; AbdH: Abductor hallucis; FH: flexor hallucis; EMG: electromiografía; ALM: arco longitudinal medial; GM: gastrocnemio medial; AST: área de la sección transversal; EPC: ejercicio de pie corto; s: segundos; min: minutos; GC: grupo control; GE: grupo de ejercicio; GEx: grupo experimental; M: mujeres; H: hombres; IPP: índice de postura del pie; IPP-6 índice de postura del pie de 6 ítems; RM: resonancia magnética; reps: repeticiones; ET: elevación del talón; CTA: carga del tendón de Aquiles; EENM: estimulación eléctrica neuromuscular.

■ **DISCUSIÓN**

Los tratamientos conservadores para el pie plano son diversos y limitados principalmente a sujetos asintomáticos y sedentarios, en esta revisión establecimos como objetivo revisar los tratamientos conservadores existentes para el pie plano en adultos jóvenes y de mediana edad. En primer lugar, la mayoría de los estudios incluyen ejercicios de fortalecimiento de los músculos intrínsecos y extrínsecos del pie, solos o combinados con estiramientos, ortesis, retroalimentación, estimulación eléctrica y calzado.

Los ejercicios de fortalecimiento se caracterizan por fortalecer los músculos extrínsecos del pie como el tibial posterior, tibial anterior (18) e intrínsecos como el abductor y flexor del hallucis (18, 19, 24). El ejercicio más utilizado para el pie plano es el ejercicio de pie corto (17, 19, 22-24). Este ejercicio de pie corto se caracteriza por elevar el arco longitudinal medial, acortando los pies en una dirección anteroposterior e intentar aproximar activamente la cabeza del primer metatarsiano hacia el talón sin flexión del dedo del pie. El antepié y el talón se deben mantener en el suelo durante este ejercicio (19). Este ejercicio se suele realizar en series 2-3 de 5-15 repeticiones 1-2 veces al día en cada pierna, elevando el arco longitudinal medial por 5 segundos en cada repetición, con descansos de 1-2 minutos entre series (17, 19, 22), la intensidad se incrementa progresivamente en cuanto al aumento del número de series, o en el tiempo de mantenimiento de la duración de la repetición que puede ser de 5 hasta 10 segundos (19, 23).

Otros de los ejercicios realizados de fortalecimiento utilizado son los curl con toalla (18), ejercicio de aducción del pie Kulig et al. (20). Otros estudios incluyen ejercicios de estiramientos de los gastrocnemios (21, 28) y psoas ilíaco (18). Uno de los estudios más interesantes de ejercicio de pie corto fue el de Unver et al. (17), en ese estudio diariamente realizaron este ejercicio durante 6 semanas, 2 días/semana bajo supervisión y 5 días/semana en casa para fortalecer los músculos intrínsecos del pie. La elevación del arco longitudinal medial en el ejercicio de pie corto se mantuvo por 5 s en cada repetición, se realizaron 3 series de 15 reps/día. El ejercicio de pie corto se empezó desde una posición de sentado (semana 1 y 2), progresando a doble apoyo de pie (semana 3 y 4) hasta con apoyo de un solo pie (semana 5 y 6), encontraron una disminución en la caída del navicular, el índice de la postura del pie, disminución del dolor y las puntuaciones de discapacidad, aumentó la fuerza plantar máxima del mediopié. Sin embargo, los sujetos no fueron asignados al azar en los grupos a estudiar, ya que la asignación a uno de los grupos se llevó a cabo en función



de la voluntad de los participantes para aumentar la adherencia a los ejercicios, no se evaluó la eficacia a largo plazo de ejercicio del pie corto y tuvo un bajo número de participantes.

Otro estudio interesante realizado con ejercicios fue el de Sánchez-Rodríguez, et al. (11), los sujetos con pie plano realizaron 11 ejercicios: 1) caminar sobre talones y antepié; 2) caminar sobre borde lateral y medial del pie; 3) recoger objetos pequeños con los dedos; 4) inversión y eversión con banda elástica; 5) abducción de cadera; 6) fuerza del erector de columna; 7) fuerza de abdomen; 8) fuerza de oblicuos del abdomen; 9) equilibrio en una base inestable; 10) equilibrio en una base inestable con desestabilización. Los ejercicios se realizaron por un tiempo de 1.5 min por extremidad. Se realizaron 18 sesiones de 40 min. Después de las 9 semanas, el fortalecimiento de músculos intrínsecos y extrínsecos de pie y del core contribuyeron a mejorar la postura del pie. A pesar de que estos resultados son interesantes, no se declara si los sujetos presentaban algún síntoma o dolor por el pie plano, el estudio solo duró 9 semanas, por lo tanto, no se sabe si el fortalecimiento tiene un efecto a mediano y largo plazo, tampoco se declara el nivel de nivel de condición física de los participantes.

La duración de los programas de ejercicio ha sido de 4 (24), 5 (22) y 6 semanas (17), incluso hasta 8-9 semanas (11, 19, 23). Las ortesis tipo plantilla pueden ser de diseño personalizado (19, 21, 30), o de diseño estándar y de venta libre (20, 27). Ambas parecen ser efectivas en el tratamiento de pie plano. En cuanto a la efectividad de diferentes técnicas de plantillas personalizadas un artículo analizó el efecto de usar plantillas diseñadas y fabricadas por computadora o plantillas personalizadas de diseño convencional junto a realizar ejercicio, encontrando que independientemente del tipo de plantilla, el combinar cualquiera de las plantillas con ejercicio parece que brinda los mejores resultados en cuanto al control del dolor del pie plano flexible (21), aunque interesante los resultados no se controló el cumplimiento del programa de ejercicios para realizar en casa, pudiendo esta falta de control haber influenciado el efecto sobre el dolor de estas plantillas.

Otro tipo de ortesis son los vendajes y las tobilleras (26) evidenciaron que el vendaje de low-Dye aumentado y la tobillera Push Anqui pueden tener una utilidad clínica en la reducción de la actividad muscular del tibial anterior, tibial posterior y peroneo largo durante la marcha. Sin embargo, si se dirige específicamente al tibial posterior, el vendaje tiene un efecto significativamente mayor en la reducción de la actividad de este músculo. Aunque interesante este efecto del vendaje sobre selectividad en la reducción de la activación del tibial posterior el estudio estuvo limitado al analizar solo la actividad muscular al caminar descalzo en



lugar de en condiciones de calzado, que con calzado puede tener un efecto diferente, además los sujetos fueron asintomáticos aunque según los investigadores del estudio comentan que investigaciones previas apoyan la extrapolación de sus resultados a cohortes sintomáticas como el efecto del vendaje de low-Dye aumentado que se ha observado que es similar el efecto independientemente si hay síntomas o no por el pie plano.

El calzado con control de movimiento y plantillas (27) o calzado con modificación interna o externa y ejercicios (25), son también tratamientos empleado para el pie plano, En el trabajo de Taspinar et al. (25) reportaron que la modificación interna del calzado produce mejores resultados que la modificación externa del calzado (se agregó un talón tipo Thomas). Cabe resaltar que el estudio tuvo importantes limitaciones que pudieron condicionar los resultados ya que no fue aleatorizada la asignación de los participantes, no se normalizó el IMC, ni la edad, ni la escala de evaluación del dolor, los pacientes con peor condición de IMC y de mayor edad con probablemente mayor margen de mejora escogieron el calzado con modificación interna, este hecho merece tomar los resultados de este estudio con cierta reserva. Por su parte Hurd et al. (27) midieron el efecto de usar un calzado deportivo New Balance 1122 motion control, junto con una plantilla ortopédica para pie plano marca Hickory y una plantilla semirrígida marca Implus Footcare al caminar o al correr. Encontraron que usar la ortesis Hickory neutraliza biomecánicamente los componentes de un antepié varo descompensado en sujetos asintomáticos cuando es usado en conjunto con un calzado para correr con control de movimiento. Una de las principales limitantes es que empleó a participantes asintomáticos y se desconoce el efecto de estos dispositivos sobre el dolor y la función del pie plano sintomático.

De las principales características de los estudios revisados es que fueron realizados con sujetos con pie plano asintomático, 15 artículos de esta revisión solamente 4 fueron con personas con dolor en el pie. Otra característica es que se desconoce en casi todos los artículos el nivel de actividad físicas de los sujetos, Al respecto, solamente un artículo fue realizado con personas que se autoconsideraban atletas recreacionales, no declara ninguna variable relacionada con el volumen de entrenamiento que ayude a determinar el nivel de rendimiento de los participantes (27). De hecho, solamente un solo estudio fue realizado con corredores recreativos con un bajo el volumen de entrenamiento por semana (11.8 + 3.4 km/semana y 6.5 + 2.5 años de experiencia en correr) donde se determinó que el uso de ortesis en sujetos con pie plano puede servir como preventivo en la incidencia de patologías del tendón de Aquiles en corredores aficionados (29), sin embargo, esto sujetos eran



asintomáticos y no se sabe si los efectos de una ortesis de pie pueda tener efectos positivos a largo plazo sobre la fuerza que ejerce el tendón de Aquiles. Por lo tanto, los resultados presentados en estos artículos difícilmente pueden ser extrapolables a otras poblaciones o grupos etarios, como deportistas adultos de mediana edad con pie plano, además con la información actual, no sabemos cuál es el mejor tratamiento conservador en sujetos de mediana edad con pie plano sintomático, ni si existe alguna diferencia en los resultados del tratamiento conservador en función del nivel de fuerza inicial, el tipo de deporte o la motricidad realizada del sujeto con pie plano. De interés, es el hecho de que no existe un solo artículo de tratamiento conservador para deportistas de mediana edad con un destacado nivel de acondicionamiento físico, probablemente porque no es común que un sujeto con pie plano con un elevado nivel de acondicionamiento físico presente síntomas, o a que los propios síntomas de dolor provocados por el pie plano en algún momento provoque el abandono de la práctica deportiva a los sujetos de mediana edad una vez que aparecen o se agravan los problemas con el pie plano. Este punto merece la pena ser investigado, ya que para un atleta de mediana edad que presenta problemas como en un estadio II de disfunción del tendón del tibial posterior con pie plano es considerado como candidato a ser operado con uno o incluso con varios procedimientos quirúrgicos (31), el costo de una cirugía de este tipo es elevado, la recuperación es lenta, incertidumbre sobre las condiciones en las que se retorna a la práctica deportiva, más si la afección del pie plano es limitante pero no incapacitante, la cirugía requiere un tiempo largo de reposo y recuperación que el individuo de mediana edad tal vez no se lo pueda permitir por sus obligaciones profesionales, todos estos factores muy probablemente hacen que el deportista de mediana edad probablemente reduzca drásticamente su nivel de actividad física o incluso lo aleje definitivamente, potenciando otros problemas como las enfermedades derivadas del sedentarismo e inactividad física.

Aplicación práctica

La combinación simultánea de diferentes tratamientos conservadores parece ser la mejor opción para el tratamiento del pie plano. Un programa de ejercicios que incluyan el fortalecimiento de los músculos intrínsecos como ejercicio de pie corto o curl de dedos e extrínsecos del pie como elevación de talón o flexión dorsal de tobillo acompañado de estiramientos del gastrocnemio, y del psoas ilíaco, junto con una ortesis tipo plantilla personalizada con soporte del arco longitudinal medial y un buen apoyo en el talón y en el primer metatarsiano, junto a un adecuado calzado para la vida cotidiana o con un calzado de control de



movimiento para la práctica deportiva parece ser la mejor opción para prevenir, o recuperar la función del pie en sujetos con pie plano. En caso de síntomas del pie plano, además de la fisioterapia los ejercicios deben ser aplicados de 3-5 veces por semana, conforme se mejore la función y la ejecución de los ejercicios debe ser incrementada la intensidad y el volumen de los ejercicios, los programas de ejercicios deben ser de 5-9 semanas de duración. Como mantenimiento es importante realizar al menos 2 veces por semana los ejercicios para pie plano con una intensidad acorde al nivel del sujeto. Durante la práctica deportiva, además de utilizar un calzado adecuado es recomendable aplicar un vendaje específico para pie plano tipo low-Dye aumentado que de soporte al arco longitudinal medial.

■ LIMITACIONES Y CAMINOS FUTUROS

Esta revisión fue limitada a ensayos clínicos y a sujetos adultos, adultos jóvenes y adultos de mediana edad con pie plano y sin comorbilidades por lo que los resultados y recomendaciones de la aplicación práctica pudiera no ser extrapolable a otras poblaciones con diferente nivel de condición física. Futuros estudios deben ser enfocados en conocer la población de sujetos de mediana edad con pie plano, nivel de condición física y calidad de vida, que realiza deporte de manera sistemática, o que participa en ligas y torneos de asociaciones o federaciones deportivas, si existe una diferencia en el número de participantes con pie plano en deportes intermitentes o deportes continuos. Analizar si los protocolos y resultados de los estudios de esta revisión son extrapolables a sujetos con distinto nivel de condición física o composición corporal. Analizar si el pie plano es una causa importante del abandono de la práctica deportiva. Conocer la influencia de un programa de ejercicios, u ortesis, o vendaje o la combinación de estas modalidades en el tratamiento y prevención del índice de la postura del pie o de la caída del navicular en sujetos con pie plano.

■ CONCLUSIONES

Los tratamientos conservadores empleados para el pie plano en adultos jóvenes y de mediana edad incluyen ejercicios de fortalecimiento de los músculos intrínsecos y extrínsecos del pie, solos o combinados con estiramientos, ortesis, retroalimentación, estimulación eléctrica y calzado, son requeridos estudios de tratamientos conservadores en adultos de mediana edad con pie plano sintomático que evalúen el efecto a corto y largo plazo de los actuales protocolos en poblaciones con diferente nivel de condición física.

**■ REFERENCIAS BIBLIOGRÁFICAS**

1. Abousayed MM, Alley MC, Shakked R, Rosenbaum AJ. Adult-Acquired Flatfoot Deformity: Etiology, Diagnosis, and Management. *JBJS Rev.* 2017 Aug;5(8):e7. <https://doi.org/10.2106/JBJS.RVW.16.00116>
2. McCormack AP, Ching RP, Sangeorzan BJ. Biomechanics of procedures used in adult flatfoot deformity. *Foot Ankle Clin.* 2001 Mar;6(1):15-23, v. [https://doi.org/10.1016/s1083-7515\(03\)00072-x](https://doi.org/10.1016/s1083-7515(03)00072-x)
3. Tang CYK, Ng KH, Lai J. Adult flatfoot. *BMJ.* 2020 Feb 24;368:m295. <https://doi.org/10.1136/bmj.m295>
4. Van Boerum DH, Sangeorzan BJ. Biomechanics and pathophysiology of flat foot. *Foot Ankle Clin.* 2003 Sep;8(3):419-30. [https://doi.org/10.1016/s1083-7515\(03\)00084-6](https://doi.org/10.1016/s1083-7515(03)00084-6)
5. Toullec E. Adult flatfoot. *Orthop Traumatol Surg Res.* 2015 Feb;101(1 Suppl):S11-7. Disponible en: <https://doi.org/10.1016/j.otsr.2014.07.030>
6. Dyal CM, Feder J, Deland JT, Thompson FM. Pes planus in patients with posterior tibial tendon insufficiency: asymptomatic versus symptomatic foot. *Foot Ankle Int.* 1997 Feb;18(2):85-8. <https://doi.org/10.1177/107110079701800208>
7. Nielsen MD, Dodson EE, Shadrack DL, Catanzariti AR, Mendicino RW, Malay DS. Nonoperative care for the treatment of adult-acquired flatfoot deformity. *J Foot Ankle Surg.* 2011 May-Jun;50(3):311-4. <https://doi.org/10.1053/j.jfas.2011.02.002>
8. Yale JF. The conservative treatment of adult flexible flatfoot. *Clin Podiatr Med Surg.* 1989 Jul;6(3):555-60.
9. Suits JM, Oliver GD. Bilateral tarsal coalition in a National Collegiate Athletic Association Division I basketball player: a case report. *J Athl Train.* 2012 Nov-Dec;47(6):724-9. Disponible en: <https://www.ncbi.nlm.nih.gov/pmc/articles/PMC3499897/>
10. Yuill EA, Macintyre IG. Posterior tibialis tendonopathy in an adolescent soccer player: a case report. *J Can Chiropr Assoc.* 2010 Dec;54(4):293-300. Disponible en: <https://www.ncbi.nlm.nih.gov/pmc/articles/PMC2989403/>
11. Sánchez-Rodríguez R, Valle-Estévez S, Fraile-García PA, Martínez-Nova A, Gómez-Martín B, Escamilla-Martínez E. Modification of Pronated Foot Posture after a Program of Therapeutic Exercises. *Int J Environ Res Public Health.* 2020 Nov 13;17(22):8406. Disponible en: <https://www.ncbi.nlm.nih.gov/pmc/articles/PMC7697388/>
12. Sheikh Taha AM, Feldman DS. Painful Flexible Flatfoot. *Foot Ankle Clin.* 2015 Dec;20(4):693-704. <https://doi.org/10.1016/j.fcl.2015.07.011>
13. Alvarez RG, Marini A, Schmitt C, Saltzman CL. Stage I and II posterior tibial tendon dysfunction treated by a structured nonoperative



management protocol: an orthosis and exercise program. *Foot Ankle Int.* 2006 Jan;27(1):2-8. <https://doi.org/10.1177/107110070602700102>

14. Page MJ, McKenzie JE, Bossuyt PM, Boutron I, Hoffmann TC, Mulrow CD, Shamseer L, Tetzlaff JM, Akl EA, Brennan SE, Chou R, Glanville J, Grimshaw JM, Hróbjartsson A, Lalu MM, Li T, Loder EW, Mayo-Wilson E, McDonald S, McGuinness LA, Stewart LA, Thomas J, Tricco AC, Welch VA, Whiting P, Moher D. The PRISMA 2020 statement: an updated guideline for reporting systematic reviews. *BMJ.* 2021 Mar 29;372:n71. Disponible en: <https://www.ncbi.nlm.nih.gov/pmc/articles/PMC8005924/>

15. Page MJ, Moher D, Bossuyt PM, Boutron I, Hoffmann TC, Mulrow CD, Shamseer L, Tetzlaff JM, Akl EA, Brennan SE, Chou R, Glanville J, Grimshaw JM, Hróbjartsson A, Lalu MM, Li T, Loder EW, Mayo-Wilson E, McDonald S, McGuinness LA, Stewart LA, Thomas J, Tricco AC, Welch VA, Whiting P, McKenzie JE (b). PRISMA 2020 explanation and elaboration: updated guidance and exemplars for reporting systematic reviews. *BMJ.* 2021 Mar 29;372:n160. Disponible en: <https://www.ncbi.nlm.nih.gov/pmc/articles/PMC8005925/>

16. Shea BJ, Reeves BC, Wells G, Thuku M, Hamel C, Moran J, Moher D, Tugwell P, Welch V, Kristjansson E, Henry DA. AMSTAR 2: a critical appraisal tool for systematic reviews that include randomised or non-randomised studies of healthcare interventions, or both. *BMJ.* 2017 Sep 21;358:j4008. Disponible en: <https://www.ncbi.nlm.nih.gov/pmc/articles/PMC5833365/>

17. Unver B, Erdem EU, Akbas E. Effects of Short-Foot Exercises on Foot Posture, Pain, Disability, and Plantar Pressure in Pes Planus. *J Sport Rehabil.* 2019 Oct 18;29(4):436-440. <https://doi.org/10.1123/jsr.2018-0363>

18. Alam F, Raza S, Moiz JA, Bhati P, Anwer S, Alghadir A. Effects of selective strengthening of tibialis posterior and stretching of iliopsoas on navicular drop, dynamic balance, and lower limb muscle activity in pronated feet: A randomized clinical trial. *Phys Sportsmed.* 2019 Sep;47(3):301-311. <https://doi.org/10.1080/00913847.2018.1553466>

19. Jung DY, Koh EK, Kwon OY. Effect of foot orthoses and short-foot exercise on the cross-sectional area of the abductor hallucis muscle in subjects with pes planus: a randomized controlled trial. *J Back Musculoskelet Rehabil.* 2011;24(4):225-31. <https://doi.org/10.3233/BMR-2011-0299>

20. Kulig K, Burnfield JM, Reischl S, Requejo SM, Blanco CE, Thordarson DB. Effect of foot orthoses on tibialis posterior activation in persons with pes planus. *Med Sci Sports Exerc.* 2005 Jan;37(1):24-9. <https://doi.org/10.1249/01.mss.0000150073.30017.46>

21. Yurt Y, Şener G, Yakut Y. The effect of different foot orthoses on pain and health related quality of life in painful flexible flat foot: a



randomized controlled trial. *Eur J Phys Rehabil Med.* 2019 Feb;55(1):95-102. <https://doi.org/10.23736/S1973-9087.18.05108-0>

22. Kim JS, Lee MY. The effect of short foot exercise using visual feedback on the balance and accuracy of knee joint movement in subjects with flexible flatfoot. *Medicine (Baltimore).* 2020 Mar;99(13):e19260. Disponible en: <https://www.ncbi.nlm.nih.gov/pmc/articles/PMC7220527/>

23. Okamura K, Fukuda K, Oki S, Ono T, Tanaka S, Kanai S. Effects of plantar intrinsic foot muscle strengthening exercise on static and dynamic foot kinematics: A pilot randomized controlled single-blind trial in individuals with pes planus. *Gait Posture.* 2020 Jan;75:40-45. <https://doi.org/10.1016/j.gaitpost.2019.09.030>

24. Namsawang J, Eungpinichpong W, Vichiansiri R, Rattanathongkom S. Effects of the Short Foot Exercise With Neuromuscular Electrical Stimulation on Navicular Height in Flexible Flatfoot in Thailand: A Randomized Controlled Trial. *J Prev Med Public Health.* 2019 Jul;52(4):250-257. <https://doi.org/10.3961/jpmph.19.072>

25. Taspinar O, Kabayel DD, Ozdemir F, Tuna H, Keskin Y, Mercimek OB, Süt N, Yavuz S, Tuna F. Comparing the efficacy of exercise, internal and external shoe modification in pes planus: A clinical and pedobarographic study. *J Back Musculoskelet Rehabil.* 2017;30(2):255-263. <https://doi.org/10.3233/BMR-150399>

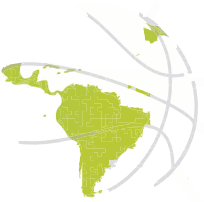26. Franettovich MM, Murley GS, David BS, Bird AR. A comparison of augmented low-Dye taping and ankle bracing on lower limb muscle activity during walking in adults with flat-arched foot posture. *J Sci Med Sport.* 2012 Jan;15(1):8-13. <https://doi.org/10.1016/j.jsams.2011.05.009>

27. Hurd WJ, Kavros SJ, Kaufman KR. Comparative biomechanical effectiveness of over-the-counter devices for individuals with a flexible flatfoot secondary to forefoot varus. *Clin J Sport Med.* 2010 Nov;20(6):428-35. <https://doi.org/10.1097/JSM.0b013e3181fb539f>

28. Jung DY, Koh EK, Kwon OY, Yi CH, Oh JS, Weon JH. Effect of medial arch support on displacement of the myotendinous junction of the gastrocnemius during standing wall stretching. *J Orthop Sports Phys Ther.* 2009 Dec;39(12):867-74. <https://doi.org/10.2519/jospt.2009.3158>

29. Lee KKW, Ling SKK, Yung PSH. Controlled trial to compare the Achilles tendon load during running in flatfoot participants using a customized arch support orthoses vs an orthotic heel lift. *BMC Musculoskelet Disord.* 2019 Nov 13;20(1):535. Disponible en: <https://www.ncbi.nlm.nih.gov/pmc/articles/PMC6854722/>

30. Tang SF, Chen CH, Wu CK, Hong WH, Chen KJ, Chen CK. The effects of total contact insole with forefoot medial posting on rearfoot movement and foot pressure distributions in patients with flexible flatfoot. *Clin*



Neurol Neurosurg. 2015 Feb;129 Suppl 1:S8-11. [https://doi.org/10.1016/S0303-8467\(15\)30004-4](https://doi.org/10.1016/S0303-8467(15)30004-4)

31. Espinosa N, Maurer MA. Stage I and II Posterior Tibial Tendon Dysfunction: Return to Running? Clin Sports Med. 2015 Oct;34(4):761-8. <https://doi.org/10.1016/j.csm.2015.06.012>